

ESPOROTRICOSE E MÉTODOS DIAGNÓSTICOS: RELATO DE CASO E REVISÃO INTEGRATIVA SPOROTRICHOSIS AND DIAGNOSTIC METHODS: CASE REPORT AND INTEGRATIVE REVIEW

*Aretuza Iolanda Pimentel Torres Portella^I. Alexandre Rolim da Paz^{II}. Luciana Cavalcante Trindade^{III}.

Resumo. Esporotricose é causada por inoculação traumática do fungo *Sporothrix schenckii* e outros fungos do gênero *Sporothrix*. No ser humano, a pele é o órgão mais acometido. No Brasil, é a micose subcutânea mais frequente e constitui-se em uma epidemia urbana de transmissão zoonótica felina. O contato das crianças com esses animais tem aumentado o número de casos nessa população, sendo as lesões em face muitas prevalentes. Objetivo: o presente estudo tem por objetivo descrever o caso de uma criança com diagnóstico clínico da micose e realizar uma revisão integrativa da literatura sobre o tema. Para elaboração desse trabalho, seguiram-se os aspectos éticos do estudo de caso conforme a Resolução N° 266/2012 e Resolução do Código de Ética dos Profissionais de Medicina. Metodologia: estudo descritivo transversal desenvolvido em um centro estadual, localizado no município de João Pessoa/PB. Relato de caso com paciente diagnosticado com esporotricose. Ademais, foi realizada uma busca nas bases de dados Pubmed e Biblioteca Virtual em Saúde, utilizando-se os unitermos, “sporotrichosis cutaneous and mycology” e “esporotricose e micologia”, respectivamente, sem restrição de ano, tipo de estudo ou língua de publicação. Utilizou-se como critério de exclusão os artigos que não trouxessem estudos com humanos. Resultados: Relatou-se o caso de paciente feminina, 9 anos, com quadro nódulo em face, não responsivo à antibioticoterapia e que evoluiu para uma goma. Tinha um gato doméstico com ferida em região retroauricular. O estudo micológico direto e cultura para fungos foi negativo. O histopatológico de fragmento cutâneo foi sugestivo de esporotricose. Após tratamento com iodeto de potássio, manifestou boa resposta. Foram encontrados inicialmente 51 estudos, restando, após a aplicação do critério de exclusão, 12 artigos. Realizou-se a leitura dos resumos e conclusões dos artigos selecionados. respondeu de forma satisfatória ao tratamento com iodeto de potássio, que continua sendo uma opção terapêutica eficaz e de fácil administração na infância. Conclusão: apesar de diversos métodos laboratoriais, o isolamento do fungo por cultura permanece sendo o padrão ouro para diagnóstico da esporotricose. As limitações inerentes aos métodos diagnósticos não devem, no entanto, atrasar o início do tratamento diante de quadro clínico e epidemiológico sugestivos da doença, no intuito de evitar complicações e cicatrizes inestéticas.

PALAVRAS-CHAVE: Esporotricose; Micologia; Métodos diagnósticos.

Abstract. The genus *Sporothrix*. In humans, the skin is the most affected organ. In Brazil, it is the most frequent subcutaneous mycosis and constitutes an urban epidemic of feline zoonotic transmission. The contact of children with these animals has increased the number of cases in this population, with lesions on the face being very prevalent. Objective: This study aims to describe the case of a child with a clinical diagnosis of mycosis and perform an integrative review of the literature on the subject. To elaborate this article, the ethical aspects of the case study were followed according to Resolution No. 266/2012 and Resolution of the Code of Ethics for Medical Professionals. Methodology: Cross-sectional descriptive study developed in a state center, located in the city of João Pessoa/PB. Case report of a patient diagnosed with sporotrichosis. In addition, a search was carried out in the Pubmed and Virtual Health Library databases, using the keywords “sporotrichosis cutaneous and mycology” and “sporotrichosis and mycology”, respectively, without the restriction of year, type of study or language of publication. Articles that did not conduct studies with humans were used as an exclusion criterion. Results: We report the case of a female patient, 9 years old, with a nodule on the face, unresponsive to antibiotic therapy and which evolved into a gum. She had a domestic cat with a wound in the retroauricular region. The direct mycological study and culture for fungi was negative. The histopathology of the skin fragment was suggestive of sporotrichosis. After treatment with potassium iodide, she showed a good response. Initially, 51 studies were found, leaving, after applying the exclusion criteria, 12 articles. The abstracts and conclusions of the selected articles were read. responded satisfactorily to treatment with potassium iodide, which remains an effective and easy-to-administer therapeutic option in childhood. Conclusion: Despite several laboratory methods, the isolation of the fungus by culture remains the gold standard for the diagnosis of sporotrichosis. The limitations inherent to diagnostic methods should not, however, delay the initiation of treatment in the face of clinical and epidemiological conditions suggestive of the disease, to avoid complications and unsightly scars. **KEYWORDS:** Chronic Pain. Risk factors. Socioeconomic Factors. Prevalence.

Keywords: Blogs; Self-care; Neoplasms.

^IMédica. Especializanda do terceiro ano do Programa de Residência/ Especialização em Dermatologia da Faculdade de Ciências Médicas- Famene. *Autor correspondente: aretuzatorres@hotmail.com CEP: 58032-110, João Pessoa- PB, Brasil. ORCID ID: 0000-0002-3952-363.

^{II}Médico. Doutor patologista do departamento de cirurgia Centro de Ciências Médicas. CEP 58043210, João Pessoa- PB, Brasil. ORCID ID: 0000-0002-8378-786X.

^{III} Médica Mestre, Coordenadora do Programa de Residência/ Especialização em Dermatologia da Faculdade de Medicina Nova Esperança- Famene. CEP 58046527, João Pessoa- PB, Brasil.

INTRODUÇÃO

A esporotricose é uma micose subaguda ou crônica causada pelo fungo *Sporothrix schenckii* e outros fungos do gênero *Sporothrix*.¹ Pode acometer o ser humano de ambos os sexos, de qualquer faixa etária ou raça, independentemente de fatores individuais predisponentes, sendo a pele o órgão mais acometido.² Por não ser uma doença de notificação compulsória, os dados epidemiológicos acabam por não serem fidedignos. A incidência, notificada em 2019 no estado do Rio de Janeiro, foi estimada em dez casos de esporotricose por 100.000 habitantes.³

O fungo causador da esporotricose é encontrado no solo e foi, por muitos anos, associado a trabalhadores da zona rural. Porém, as áreas urbanas vêm sendo alvos da transmissão zoonótica. No Brasil, é a micose subcutânea mais frequente, tendo o *Sporothrix brasiliensis* como a principal espécie associada aos casos felinos no nosso país.¹ Tem sido observado um aumento de número de casos e, até mesmo, uma epidemia da doença de transmissão zoonótica felina, principalmente nas capitais e em regiões metropolitanas. Nos últimos anos, estados do Nordeste brasileiro, especialmente Pernambuco, Alagoas e Rio Grande do Norte, têm observado epizootias na população felina, com consequente transmissão zoonótica. Até 2020, todos os estados do Brasil, exceto Roraima, tinham casos publicados de esporotricose humana.⁴

As crianças apresentam maior risco de adoecimento em razão do convívio próximo com felinos domésticos e podem apresentar quadros clínicos atípicos. O hábito de acariciar animais domésticos próximo à região da face faz com que essa topografia tenha maior risco de infecção. Muitas vezes, essas formas de

apresentação atípicas atrasam o diagnóstico e, conseqüentemente, apresentam maior risco de sequelas. Por outro lado, as crianças têm melhor perfil de resposta imune e os casos são habitualmente limitados.⁴

A via clássica de contaminação ocorre por inoculação traumática do fungo na pele.⁵ As formas clínicas mais comuns limitam-se à pele e ao tecido linfático nos indivíduos imunocompetentes como, por exemplo, a linfocutânea e cutânea fixa.⁶ Mas também são encontradas as formas: mucosa (sendo a ocular a mais comum, se apresentando como conjuntivite granulomatosa); osteoarticular (é a manifestação clínica mais comum depois da cutânea e mucosa); sistêmica (sobretudo em pacientes imunodeprimidos) e a forma imunorreativa (reações de hipersensibilidade no curso da doença, sendo as mais comuns o eritema nodoso, eritema multiforme e síndrome de Sweet).⁴

O diagnóstico é realizado através do histórico, sinais clínicos e exames complementares. Os mais empregados rotineiramente, por sua praticidade, são o cito-diagnóstico e a cultura fúngica. Outros exames laboratoriais mais complexos e menos utilizados na prática médica incluem histologia, técnica de Imuno-histoquímica e Reação em Cadeia da Polimerase (PCR). O itraconazol é a primeira escolha terapêutica pela segurança e eficácia de 90%-100%, além da posologia conveniente, desde que não haja contra-indicação.⁷ Na população pediátrica, a solução saturada de iodeto de potássio (SSKI), para as formas cutâneas da doença, continua sendo uma boa opção, por sua eficácia conhecida e seu custo acessível.⁶ A terbinafina tem pouca interação com outros fármacos e, por isso, é útil nos

idosos e em pacientes com comorbidades. Já a anfotericina B fica reservada para casos graves disseminados e em gestantes com apresentações críticas da doença.⁸

O objetivo desse estudo é relatar um

caso com epidemiologia e clínica compatíveis com esporotricose linfocutânea em criança com cultura negativa para o fungo. Também se realizou revisão integrativa da literatura sobre o tema.

DESCRIÇÃO DO CASO

METODOLOGIA

Para elaboração desse trabalho, seguiram-se os aspectos éticos do estudo de caso conforme a Resolução N° 266/2012 e Resolução do Código de Ética dos Profissionais de Medicina. Foram garantidos o consentimento e a preservação da identidade dos participantes na sua totalidade, sendo devidamente submetido e aprovado pelo Comitê de Ética em Pesquisa (CEP) reconhecido e cadastrado no Sistema Plataforma Brasil/ Comissão Nacional de Ética em Pesquisa, sob o número de registro do CAEE emitido pelo CEP 64735122.8.0000.5179.

Este trabalho se trata de um estudo descritivo transversal desenvolvido em um centro estadual, localizado no município de João Pessoa/PB. Inclui relato de caso com paciente diagnosticada com esporotricose. Ademais, foi realizada uma revisão integrativa da literatura, em que os artigos foram selecionados através das bases de dados Pubmed e Biblioteca Virtual em Saúde. Utilizaram-se os unitermos, “sporotrichosis cutaneous and mycology” e “esporotricose e micologia”, respectivamente, sem restrição de ano, tipo de estudo ou língua de publicação. Como critério de exclusão foram eliminados

os artigos que não trouxessem estudos com humanos.

RESULTADOS

Paciente feminina, 9 anos, procedente de Cabedelo - cidade vizinha à capital do estado, localizada na Zona da Mata da Paraíba - procurou serviço de Pediatria Geral em setembro de 2020, por pápula eritematosa em região malar esquerda, com evolução de uma semana após exposição ao sol. Foi prescrito Cefalexina e em seguida Amoxicilina, por formação de uma pústula. Uma semana após o atendimento, houve evolução do nódulo para uma lesão gomosa com flutuação e eliminação de material purulento. A paciente necessitou internação para administrar antibioticoterapia endovenosa, sob o diagnóstico de celulite em face (**Figura 1a**).

TRATAMENTO

Foram administradas Ceftriaxona e Oxacilina, sem melhora da lesão ulcerada. A cultura de secreção de lesão para bactérias resultou negatividade. Durante a internação, surgiram nódulos dispostos em um cordão descendente a partir da lesão primária, que inicialmente eram firmes e tornaram-se amolecidos, sem ulcerar, e terminavam em linfonodomegalia cervical ipsilateral (**Figura 1b**).

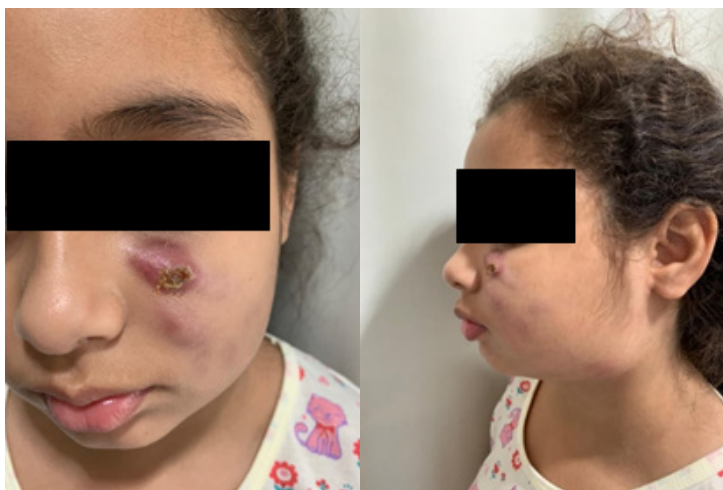

FIGURA 1. (A). Quadro clínico inicial. Lesão gomosa com flutuação e eliminação de material purulento em região malar esquerda. **(B).** Quadro clínico após antibioticoterapia. Nódulos em face esquerda dispostos em cordão descendente a partir de lesão primária em região malar, terminando em linfonodomegalia cervical ipsilateral.

Nesse momento, foi iniciada investigação para esporotricose. Durante a internação, foi informado que tinham gato doméstico que estava com ferida na região retroauricular. Após realização de exame

micológico direto e cultura para fungos em lesões da criança, sem elementos ou crescimento fúngicos, o histopatológico de fragmento cutâneo mostrou aspectos morfológicos que poderiam corresponder

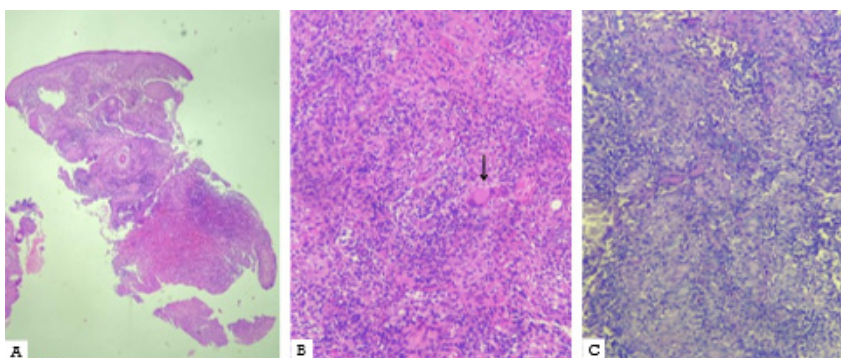


FIGURA 2. Anatomopatológico. (A) Lesão granulomatosa envolvendo derme e tecido celular subcutâneo, **(B)** com células gigantes multinucleadas. **(C)** Pesquisa de fungos (PAS) resultado negativo.

Devido à clínica e à epidemiologia características, a menor foi tratada com Solução Saturada de Iodeto de Potássio e calor local. Recebeu alta hospitalar com melhora parcial da lesão ulcerada em região malar

esquerda de linfonodomegalias. Após 30 dias, já apresentava melhora importante de lesão. O tratamento foi mantido por 3 meses, com evolução significativa, e com cicatriz pequena e esteticamente aceitável (**Figura 3**).

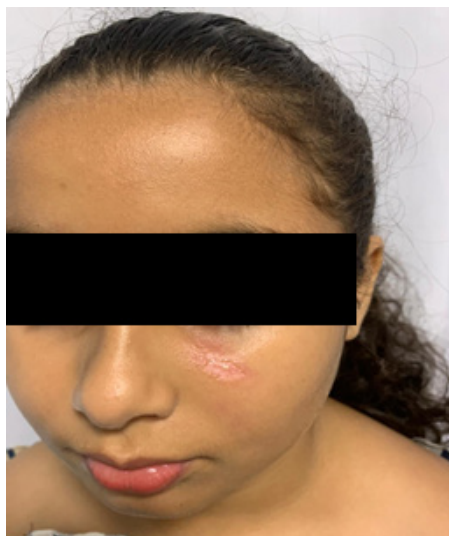

FIGURA 3. Cicatriz após término de 3 meses de tratamento. Cicatriz medindo cerca de 2,5 cm em região malar esquerda, na avaliação da alta por cura.

DISCUSSÃO

Foi realizada uma busca nas bases de dados Pubmed e Biblioteca Virtual em Saúde, utilizando-se os unitermos, “sporotrichosis cutaneous and mycology” e “esporotricose e micologia”, respectivamente, sem restrição de ano, tipo de estudo ou língua de publicação. Utilizou-se como critério de exclusão os artigos que não trouxessem estudos com humanos. A pesquisa foi feita nos meses de maio e junho

do ano de 2022.

Foram encontrados inicialmente 51 estudos entre artigos originais, relatos de caso e revisão bibliográfica. Após a aplicação do critério de exclusão, restaram 12 artigos. Realizou-se a leitura dos resumos e conclusões dos artigos selecionados, que estão apresentados na **Tabela 1**.

TABELA 1. Revisão integrativa sobre os tipos de exame micológico em casos de esporotricose

Artigo	Revista	Ano	Conclusão
Sporotrichosis: an update on epidemiology, etiopathogenesis, laboratory and clinical therapeutics.	Anais Brasileiros de Dermatologia	2017	As técnicas sorológicas e moleculares são utilizadas como ferramenta auxiliar para o diagnóstico e / ou para a identificação das espécies, embora o isolamento e a identificação de <i>Sporothrix</i> spp. na amostra clínica ainda é o padrão ouro. ⁹

2-Cutaneous Disseminated and Extracutaneous Sporotrichosis: Current Status of a Complex Disease	Journal of Fungi	2017	O diagnóstico laboratorial requer a observação das formas de levedura e o isolamento do fungo. Os níveis de anticorpos e o reconhecimento de espécies por reação em cadeia da polimerase usando amostras biológicas ou culturas também são úteis. ¹⁰
Diagnosis and Management of Fungal Neglected Tropical Diseases In Community Settings-Mycetoma and Sporotrichosis	Tropical Medicine and Infectious Disease	2019	Foram analisadas características epidemiológicas e micológicas, e realizadas investigações para o diagnóstico, como exame direto, cultura, reações de teste intradérmico e biópsia. ¹¹
A One Health Approach to Combatting <i>Sporothrix brasiliensis</i> : Narrative Review of an Emerging Zoonotic Fungal Pathogen in South America	Journal of Fungi	2020	A identificação de <i>Sporothrix</i> em nível de espécie é possível com o diagnóstico molecular e necessária para rastrear a expansão geográfica de <i>S. brasiliensis</i> e melhor compreender sua epidemiologia. ¹²
Report of 73 cases of cutaneous sporotrichosis in Mexico	Anais Brasileiro Dermatologia	2018	Todas as culturas corresponderam a <i>Sporothrix schenckii</i> (sl) ¹³
Sporotrichin Skin Test for the Diagnosis of Sporotrichosis	Journal of Fungi	2018	Neste estudo foi observado o uso da esporotricina como auxílio diagnóstico para esporotricose cutânea. Foi verificada a sensibilidade de 94,5% e especificidade de 95,2%. Foi considerado que o uso da esporotricina como teste cutâneo nos auxilia como diagnóstico auxiliar antes de uma cultura de amostra positiva. ¹⁴
The Diagnosis of Fungal Neglected Tropical Diseases (Fungal NTDs) and the Role of Investigation and Laboratory Tests: An Expert Consensus Report	Tropical Medicine and Infectious Disease	2019	Em ambientes de cuidados básicos de saúde, a microscopia direta combinada com sinais clínicos foram relatados como os indicadores diagnósticos mais úteis para solicitar encaminhamento para tratamento. A pesquisa identificou que o diagnóstico de esporotricose é o mais problemático com baixa sensibilidade entre os testes de laboratório mais amplamente disponíveis, exceto a cultura de fungos, destacando a necessidade de melhorar a capacidade de diagnóstico micológico e desenvolver soluções diagnósticas inovadoras. ¹⁵
Resultados diagnósticos de los métodos micológicos y serológicos en una cohorte de pacientes con sospecha de esporotricosis	Rev. Ibero-americana de micologia	2019	Culturas e detecção de anticorpos são complementares no diagnóstico da esporotricose e ajudam a tomar as decisões clínicas mais precisas. ¹⁶
Molecular identification of the <i>Sporothrix schenckii</i> complex / Identificación molecular del complejo <i>Sporothrix schenckii</i>	Revista Ibero-americana de micologia	2014	O padrão ouro para o diagnóstico da esporotricose é a cultura; entretanto, abordagens sorológicas, histopatológicas e moleculares foram recentemente adotadas para o diagnóstico dessa micose. Poucos métodos moleculares foram aplicados ao diagnóstico de esporotricose para detectar DNA de <i>S. schenckii</i> em espécimes clínicos e para identificar <i>Sporothrix</i> spp. na cultura. Até agora, <i>Sporothrix</i> é o único fungo dimórfico clinicamente relevante sem uma sequência de genoma elucidada, limitando assim o conhecimento molecular sobre as espécies crípticas deste complexo e a forma sexual de todas as espécies do complexo <i>S. schenckii</i> . ¹⁷
Evaluación de la técnica PCR anidada para el diagnóstico de la esporotricosis experimental.	Revista Ibero-americana de micologia	2012	No estudo da esporotricose experimental em camundongos, a cultura, assim como a detecção de anticorpos, foi um procedimento diagnóstico eficaz, enquanto a PCR nested e os estudos microscópicos tiveram um valor diagnóstico inferior. ¹⁸
Identification of <i>Sporothrix schenckii</i> of various mtDNA types by nested PCR assay.	Medical Mycology	2010	Neste estudo foi realizado que o ensaio de PCR nested pode identificar <i>S. schenckii</i> de todos os tipos de mtDNA e em isolados recuperados de diferentes áreas do mundo. O ensaio de nested PCR parece ser altamente sensível e específico e fornece um método rápido para o diagnóstico de esporotricose em condições de prevenção de contaminação. ¹⁹
A case of disseminated sporotrichosis caused by <i>Sporothrix brasiliensis</i>	Med Mycol Case Rep	2018	A cultura foi realizada em Agar Sabouraud contendo cloranfenicol 0,05%, apresentando crescimento de uma colônia creme, bege acastanhada, típica de <i>Sporothrix</i> spp. ²⁰

O conhecimento da esporotricose na infância é antigo; relatos históricos mostram que o segundo caso comprovado da doença foi em uma criança. Com relação à frequência da doença no Brasil, dados evidenciam sua maior prevalência em crianças.²¹ Diversas apresentações clínicas são descritas, na dependência de fatores como estado imunológico do hospedeiro, tamanho do inóculo infectivo e virulência do fungo, porém as formas cutâneas localizada e cutânea-linfática persistem como as apresentações mais comumente relatadas². Acredita-se que a forma cutânea fixa na face seja a forma de apresentação mais comum em crianças, pelos hábitos recreativos com os gatos.

Métodos diagnósticos diversos podem ser utilizados para o diagnóstico da esporotricose: micológico, histopatológico, intradermoreação, sorológico e molecular. No exame direto, os elementos fúngicos raramente são visualizados. A cultura a partir de espécimes clínicos como raspado da lesão, escarro ou exsudato é o padrão ouro para o diagnóstico de *Sporothrix* spp. A sementeira do fungo em Agar-Sabouraud com antibióticos resulta no aparecimento de colônias em 3 a 5 dias, podendo se estender a 4 semanas. O fato de *Sporothrix* spp apresentar dimorfismo reversível, a conversão do fungo produtor de conídios demáceos de forma filamentosa para leveduriforme confirma o diagnóstico. No entanto, é um método coletador dependente, sendo decisivo para seu resultado positivo a coleta correta do material adequado e suas condições de armazenamento para cultura.^{22,23} No relato de caso apresentado, com a clínica fortemente sugestiva do diagnóstico e a epidemiologia positiva, o exame micológico negativo pode ser justificado pela coleta inadequada ou pela manipulação prévia da lesão.

O histopatológico, apesar de não ser

específico, consiste em um método eficaz e uma ferramenta útil ao evidenciar a presença de hiperplasia pseudoepiteliomatosa e reação granulomatosa, que pode conter microabscessos no seu interior. Os achados, em geral, são inespecíficos, apresentando semelhanças com outras doenças infecciosas e inflamatórias.²⁴ As estruturas fúngicas raramente são vistas, sendo melhor coradas de PAS ou métodos de impregnação pela prata. Os corpos asteroides é uma estrutura típica, porém não patognomônica.²⁵

Já os exames sorológicos são usados especialmente para as formas atípicas e extracutâneas.² Os métodos podem ser por fixação do complemento, imunofluorescência direta, imunodifusão dupla, soroaglutinação do látex e ELISA. São úteis principalmente em casos com acometimentos extracutâneos, quando amostras para culturas se tornam dificultados. O método ELISA demonstra alta sensibilidade no diagnóstico da esporotricose, porém algumas apresentam reação cruzada com soros de portadores de leishmaniose tegumentar americana.²⁶

O diagnóstico baseado na amplificação das sequências genicas de fungos por PCR é uma ferramenta poderosa para identificação de micoses invasivas. Uma nested PCR para detecção de *Sporothrix* spp utilizou como alvo a região do gene 18S rRNA mostrando uma alta sensibilidade e especificidade, podendo permitir o diagnóstico rápido e com precisão.²⁶

O atraso no diagnóstico de um paciente e o uso inadvertido de múltiplos esquemas antimicrobianos acabam levando à progressão da doença, causando dor e, posteriormente, cicatrizes inestéticas. O tratamento de escolha para as formas cutâneas da doença na América Latina é feito com a solução saturada de iodeto de potássio (SSKI), justamente por sua eficácia e custo acessível.^{6,27} SSKI é especialmente benéfico para o uso em

em crianças, pois ele se apresenta em forma líquida. Além disso, para essa faixa etária, habitualmente, não tem contraindicações.

A dose tradicional preconizada para crianças é, inicialmente, de uma gota três vezes ao dia, até que se atinja a dose máxima de uma gota/kg (máximo de 40 a 50 gotas) da solução

CONCLUSÃO

A partir dos artigos selecionados observamos que vários são os métodos que podem auxiliar no diagnóstico da esporotricose, mas o isolamento do fungo pela cultura continua sendo o padrão ouro. No entanto, sabemos que esse é um exame coletador dependente e que necessita das condições do material coletado na lesão de pele no doente. Muitas vezes, por uso prévio de medicações tópicas

concentrada 1 g/ml (1 gota = 0,05 g), que corresponde ao máximo de 6 a 7,5 g/dia. Foi considerado que o uso da esporotricina como teste cutâneo nos ajuda, como diagnóstico auxiliar, antes de uma cultura de amostra positiva. Também foi verificada a sensibilidade de 94,5% e especificidade de 95,2%.¹⁴

ou orais, infecção bacteriana secundária, manipulação das lesões, antes de procurar o profissional médico, o material coletado torna-se não satisfatório para o crescimento satisfatório do fungo. Concluímos, pois, que uma cultura negativa não deve atrasar o início do tratamento diante de um quadro clínico sugestivo de esporotricose, sobretudo nos casos com epidemiologia positiva.

REFERÊNCIAS BIBLIOGRÁFICAS

1-Silva M. et al. Esporotricose urbana: epidemia negligenciada no Rio de Janeiro, Brasil. Cad. Saúde Pública, Rio de Janeiro, v. 28, n. 10, p. 1867- 1880, Oct. 2012

2-Cordeiro F. et al . Ocorrência familiar de esporotricose zoonótica. An. Bras. Dermatol., Rio de Janeiro , v. 86,n. 4, supl. 1, p. 121-124, Aug. 2011.

3-Secretaria Estadual de saúde. Subsecretaria de Vigilância em Saúde. BOLETIM EPIDEMIOLÓGICO ESPOROTRICOSE Nº 001/2021. Informe Técnico nº 001/2021da SES/RJ, Cenário epidemiológico da esporotricose no estado do Rio de Janeiro - Anos de 2019 e 2020. Disponível em: <http://www.riocomsaude.rj.gov.br>. Acesso 21 abr 2021. Orofino-Costa R, Freitas DF, Bernardes-Engemann AR, Rodrigues AM, Talhari C,

4-Ferraz CE, et al. Human sporotrichosis: Recommendations from the Brazilian Society of Dermatology for the clinical, diagnostic and therapeutic management. An Bras Dermatol. 2022;97:757---77.

5-Lopes, JO, Alves, SH, Mari, CR, Brum, LM, Westphalen, JB, Altermann MJ, et al. Epidemiologia da esporotricose na região central do Rio Grande do Sul. Rev Soc Bras Med Trop 1999; 32:541-5.

6-Bernardes-Eengemann, A R. et al. Esporotricose em crianças e adolescentes atendidos no Hupe-Uerj entre 1997 e 2010: estudo clinicoepidemiológico. Revista Hospital Universitário Pedro Ernesto, [S.l.], v. 13, ago. 2014. ISSN 1983-2567.. doi:<https://doi.org/10.12957/rhupe.2014.12251>.

7-Kauffman, CA, Bustamante B, Chapman, SW, Pappas PG. Clinical practice guidelines for the management of sporotrichosis: 2007 Update by the Infectious Diseases Society of America. *Clin Infect Dis.*, 45 (2007), pp. 1255-1265.

8-Costa, RO, Bernardes-Engemann, AR, Azulay-Abulafia, L, Benvenuto, F, Neves, M, Lopes-Bezerra, LM. Sporotrichosis in pregnancy: case reports of 5 patients in a zoonotic epidemic in Rio de Janeiro. Brazil. *An Bras Dermatol.*, 86 (2011), pp. 995-998

9-Orofino-Costa, R, Macedo PM, Rodrigues, AM, Bernardes-Engemann AR. Sporotrichosis: an update on epidemiology, etiopathogenesis, laboratory and clinical therapeutics. *An Bras Dermatol.* 2017 Sep-Oct;92(5):606-620. doi: 10.1590/abd1806-4841.2017279. PMID: 29166494; PMCID: PMC5674690

10-Bonifaz A, Tirado-Sánchez A. Cutaneous Disseminated and Extracutaneous Sporotrichosis: Current Status of a Complex Disease. *J Fungi (Basel)*. 2017 Feb 10;3(1):6. doi: 10.3390/jof3010006. PMID: 29371525; PMCID: PMC5715962.

11-Estrada-Castañón, R, Estrada-Chávez G, Chávez-López MG. Diagnosis and Management of Fungal Neglected Tropical Diseases In Community Settings-Mycetoma and Sporotrichosis. *Trop Med Infect Dis.* 2019 May 16;4(2):81. doi: 10.3390/tropicalmed4020081. PMID: 31100844; PMCID: PMC6631050

12-Rossow, JA, Queiroz-Telles, F, Caceres, DH, Beer, KD, Jackson, BR. et al. A One Health Approach to Combatting *Sporothrix brasiliensis*: Narrative Review of an Emerging

Zoonotic Fungal Pathogen in South America. *J Fungi (Basel)*. 2020 Oct 26;6(4):247. doi: 10.3390/jof6040247. PMID: 33114609; PMCID: PMC7712324.

13-Estrada-Castañón, R. et al. Report of 73 cases of cutaneous sporotrichosis in Mexico*
* Work conducted at the Hospital General de Acapulco Guerrero S.S, Acapulco Guerrero, Mexico. . *Anais Brasileiros de Dermatologia* [online]. 2018, v. 93, n. 6 [Accessed 9 September 2022] , pp. 907-909. Available from: <<https://doi.org/10.1590/abd1806-4841.20187726>>. ISSN 1806-4841. <https://doi.org/10.1590/abd1806-4841.20187726>.

14-Bonifaz A, Toriello C, Araiza J, Ramírez-Soto MC, Tirado-Sánchez A. Sporotrichin Skin Test for the Diagnosis of Sporotrichosis. *J Fungi (Basel)*. 2018 May 9;4(2):55. doi: 10.3390/jof4020055. PMID: 29747377; PMCID: PMC6023300.

15-Hay R, Denning DW, Bonifaz A, Queiroz-Telles F. et al. The Diagnosis of Fungal Neglected Tropical Diseases (Fungal NTDs) and the Role of Investigation and Laboratory Tests: An Expert Consensus Report. *Trop Med Infect Dis.* 2019 Sep 24;4(4):122. doi: 10.3390/tropicalmed4040122. PMID: 31554262; PMCID: PMC6958312.

16-Oliveira, LC, Almeida-Paes, R, Pizzini, CV, Gutierrez-Galhardo, MC. Diagnostic performance of mycologic and serologic methods in a cohort of patients with suspected sporotrichosis / Resultados diagnósticos de los métodos micológicos y serológicos en una cohorte de pacientes con sospecha de esporotricosis. *Rev. iberoam. micol.* 36(2): 61-65, abr.-jun. 2019. *Tab*

17-Oliveira, MM. Evangelista et al. Molecular identification of the *Sporothrix schenckii* complex. Revista Iberoamericana de Micología, v.31, n.1, p.2–6, 2014.

18-Mendoza, MM. et al. “Evaluación de la técnica PCR anidada para el diagnóstico de la esporotricosis experimental.” Revista Iberoamericana De Micología 29 (2012): 120-125.

19- Xu, TH, Lin, JP, Gao, XG. et al. Identification of *Sporothrix schenckii* of various mtDNA types by Nested PCR Assay, Medical Mycology, Volume 48, Issue 1, February 2010, Pages 161–165, <https://doi.org/10.3109/13693780903117481>.

20-Fernandes B, Caligiorne RB, Coutinho DM, Gomes RR, Rocha-Silva F, Machado AS, Santrer EFR, Assunção CB, Guimarães CF, Laborne MS, Nunes MB, Vicente VA, de Hoog S. A case of disseminated sporotrichosis caused by *Sporothrix brasiliensis*. Med Mycol Case Rep. 2018 Mar 21;21:34-36. doi: 10.1016/j.mmcr.2018.03.006. PMID: 30046514; PMCID: PMC6058009.

21-Donadel, K, Oliveira, JC., Mendonça, IRSM; R.D. et al., T. Sporotrichosis. Clin Dermatol. 2007;25:181-7.

22-Rippon, JW. Sporotrichosis. In: Medical Mycology: The Pathogenic Fungi and Pathogenic Actinomycetes. 3rd ed.

Philadelphia: WB Saunders, 1988; 325-352.

23-Kwon-Chung, KJ, Bennet, JE. Sporotrichosis. In: Cann C (ed). Medical Mycology. 2nd ed. Philadelphia: Lea & Febiger, 1992: 707-729.

24-Quintella, LP, Passos, SRL, Vale, ACF, Galhardo, MCG. et al. Histopathology of cutaneous sporotrichosis in Rio de Janeiro: a series of 119 consecutive cases. J Cutan Pathol. 2011;38(1):25–32.

25-Lacaz, CS, Porto E, Martins, JEC, Heins-Vaccari, EM, Melo, NT. Tratado de Micologia Médica. 9th ed. São Paulo: Savier; 2002.

26-Freitas, DF, Santos, SS, Almeida-Paes, R, DE OLIVEIRA, MM. et al. Increase in virulence of *Sporothrix brasiliensis* over five years in a patient with chronic disseminated sporotrichosis. Virulence. 2015;6(2):112-20. doi: 10.1080/21505594.2015.1014274. PMID: 25668479; PMCID: PMC4601271.

27-Silva, GM. et al . Surto de esporotricose felina na região metropolitana do Recife. Pesq. Vet. Bras., Rio de Janeiro, v. 38, n. 9, p. 1767-1771, Sept. 2018. <https://doi.org/10.1590/1678-5150-pvb-5027>