

LESÃO DERMONECRÓTICA EM REGIÃO DORSAL EM UM CÃO: LESÕES COMPATÍVEIS COM LOXOSCELISMO

DERMONECROTIC LESION ON THE DORSAL REGION IN A DOG: LESIONS COMPATIBLE WITH LOXOSCELISM

Sílvia Vitória de Assis Santos^{*}, Carlos Roberto de Gouveia Ribeiro Junior^{II}, Sandra Batista dos Santos^{III},
José Rômulo Soares dos Santos^{IV}, Maiza Araújo Cordão^V, Artur da Nóbrega Carreiro^{VI}

Resumo. O loxoscelismo é o quadro clínico causado pela picada de aranhas do gênero *Loxosceles*, o qual pode apresentar-se de duas formas distintas, cutânea e cutâneo-visceral. A incidência varia de 84% a 97% e 3% a 16%, respectivamente. A forma cutânea é caracterizada por alterações clínicas locais, mediante o aparecimento de uma lesão inflamatória no local da picada, com presença de edema. Já a forma cutâneo-visceral é caracterizada por alterações sistêmicas, como a insuficiência renal aguda e distúrbios de coagulação sanguínea, sendo essa a forma mais letal e passível a óbito. O presente trabalho objetiva relatar um caso de tratamento de dermonecrose, após provável picada da aranha marrom e avaliar a eficiência da terapêutica adotada. O atendimento ocorreu em uma clínica veterinária localizada no município de Goiana, no estado de Pernambuco. Um cão, fêmea, da raça Poodle apresentou uma lesão eritematosa de início agudo na região dorsal com presença de edema e área necrótica associadas a um abscesso fistulado, de aspecto semelhante à lesão do loxoscelismo cutâneo. O tratamento consistiu na administração de omeprazol (Gaviz-V[®] 10mg/Kg), cefalexina (Petsporin[®] 300mg/Kg) e meloxicam (Meloxinew[®] 0,5mg/Kg), por via oral, como tratamento sistêmico e limpeza com soro fisiológico e compressas com Kollagenase[®] para tratamento tópico. Após 12 dias de tratamento, o animal apresentava uma melhora satisfatória. O quadro clínico do presente estudo foi compatível com acidente por aranhas do gênero *loxosceles* spp. e o tratamento mostrou-se eficiente para a redução da lesão dermonecrótica.

PALAVRAS-CHAVE: Acidente aracnídeo; Aranha marrom; *Loxosceles* spp.

Abstract. Loxoscelism is the clinical condition caused by the bite of spiders of the genus *Loxosceles*, which can present in two distinct forms, cutaneous and cutaneous-visceral, with an incidence ranging from 84% to 97% and 3% to 16%, respectively. The cutaneous form is characterized by local clinical changes, through the appearance of an inflammatory lesion at the site of the bite, with the presence of edema. The cutaneous-visceral form is characterized by systemic changes, such as acute renal failure and blood coagulation disorders, which is the most lethal form and is susceptible to death. The present work aims to report a case of dermonecrosis treatment, after a probable brown spider bite and to evaluate the efficiency of the therapy adopted. The treatment occurred at a veterinary clinic located in the municipality of Goiana, in the state of Pernambuco. A female Poodle dog presented an acute erythematous lesion in the dorsal region with edema and a necrotic area associated with a fistulated abscess, similar in appearance to the lesion of cutaneous loxoscelism. Treatment consisted of oral administration of omeprazole (Gaviz-V[®] 10mg/Kg), cephalexin (Petsporin[®] 300mg/Kg), and meloxicam (Meloxinew[®] 0.5mg/Kg) as systemic treatment and cleansing with saline and compresses with Kollagenase[®] for topical treatment. After 12 days of treatment, the animal showed satisfactory improvement. The clinical picture of the present study was compatible with an accident by spiders of the genus *Loxosceles* spp. and the treatment proved to be efficient in reducing the dermonecrotic lesion.

KEYWORDS: Arachnid accident; Brown spider; *Loxosceles* spp.

^{*}Discente do Curso de Medicina Veterinária da FACENE - Faculdades Nova Esperança.

^{*}Autor Correspondente. Email: silviaassisvet@gmail.com.

João Pessoa-PB, 58067-695

Orcid ID: 0000-0002-3081-8810

^{II}Médico veterinário - Animall Clínica Veterinária. Goiana - PE, 55900-000

Orcid ID: 0009-0009-4961-6299

^{III}Docente em Medicina Veterinária da FACENE - Faculdades Nova Esperança. João Pessoa-PB, 58067-695

Orcid ID: 0000-0002-1814-8121

^{IV}Docente em Medicina Veterinária da FACENE - Faculdades Nova Esperança. João Pessoa-PB, 58067-695

Orcid ID: 0000-0003-0153-4015

^VDocente em Medicina Veterinária da FACENE - Faculdades Nova Esperança. João Pessoa-PB, 58067-695

Orcid ID: 0000-0002-5645-1869

^{VI}Docente em Medicina Veterinária da FACENE - Faculdades Nova Esperança. João Pessoa-PB, 58067-695.

Orcid ID: 0000-0002-2131-7432

INTRODUÇÃO

As aranhas do gênero *Loxosceles* spp., popularmente conhecidas como aranha-marrom, são cosmopolitas, tendo como centro de origem a África e as Américas. Podem medir de 1 a 5 cm, de uma extremidade a outra.¹ São aranhas de hábitos noturnos e intradomiciliares, que evitam a presença humana, abrigando-se em camas, porões, tijolos, entulhos, abaixo de móveis e em locais escuros. São sedentárias e não agressivas, atacando apenas quando ameaçadas ou comprimidas.^{1,2,3}

O loxoscelismo é o quadro clínico causado pela picada de aranhas do gênero *Loxosceles* spp., o qual pode apresentar-se de duas formas distintas, cutânea e cutâneo-visceral, cuja incidência varia de 84% a 97% e 3% a 16%, respectivamente.^{1,4} A forma cutânea é caracterizada por alterações clínicas locais, mediante o aparecimento de uma lesão inflamatória no local da picada, com presença de edema leve e eritema que evolui para uma ferida dermonecrotica, devido a ação das enzimas esfingomielinase D e fosfolipase D.^{1,5,6} Já a forma cutâneo-visceral é caracterizada por alterações sistêmicas, como a insuficiência renal aguda e distúrbios de coagulação sanguínea, sendo essa a forma mais letal e passível a óbito.^{1,3}

Segundo Aguiar⁵, o loxoscelismo é a forma mais grave de araneísmo no Brasil, sendo o gênero *Loxosceles* spp. um dos grupos mais relevantes para saúde pública,

devido a sua capacidade de provocar lesões necróticas.⁷ No entanto, não há dados epidemiológicos disponíveis desses ataques em animais de companhia.²

A dificuldade de identificação da aranha, devido à característica indolor da picada e a inexistência de testes específicos para confirmação de suspeitas, bem como, ausência de achados específicos nos exames complementares e lesão inicial de aspecto semelhante a outras afecções dermatológicas constituem desafios para diagnóstico precoce do acidente loxoscélico na medicina veterinária.^{3,5,6} Diante disso, o diagnóstico é presuntivo, baseado na avaliação do histórico, sinais clínicos observados e correlação desses com o perfil epidemiológico da região. A terapia é baseada nos sinais clínicos e varia de acordo com o grau da lesão e conduta médica adotada, visto que não há um protocolo terapêutico definido e não existe tratamento específico com soro antiloxoscélico disponível na Medicina Veterinária.⁸

Tendo em vista a dificuldade de identificação da aranha e a inexistência de testes específicos para confirmação, o diagnóstico é presuntivo, sendo baseado na avaliação do histórico, sinais clínicos e sua correlação com o perfil epidemiológico da região. O presente trabalho objetiva relatar um caso de tratamento de dermonecrose, após provável picada da aranha marrom e avaliar a eficiência da terapêutica adotada.

DESCRIÇÃO DO CASO

Em outubro de 2021, foi atendido numa clínica veterinária, localizada no município de Goiana-Pernambuco, um

paciente canino, da raça Poodle, fêmea de 10 anos de idade, pesando 6,9 kg, apresentando apatia e lesão dermonecrotica em região

dorsal. À anamnese a tutora relatou que no dia anterior observou um aumento de volume com acúmulo de secreção na região dorsal do animal e que o abscesso havia fistulado no dia da consulta e ainda que a paciente costumava ficar embaixo de móveis.

No exame físico foi observada uma lesão eritematosa de início agudo na região dorsal com presença de edema e área necrótica associadas a um abscesso fistulado, de aspecto semelhante à lesão do loxoscelismo cutâneo, além de hiperemia e dor intensa na região (Figura 1a). Mediante

avaliação, o diagnóstico foi sugestivo para picada por aranha do gênero *Loxosceles* spp.

O tratamento foi iniciado no mesmo dia e para o qual se optou pela administração de omeprazol (Gaviz-V® 10mg/Kg), cefalexina (Petsporin® 300mg/Kg) e meloxicam (Meloxinew® 0,5mg/Kg) por via oral como tratamento sistêmico e limpeza com soro fisiológico e compressas com Kollagenase® para tratamento tópico. Após 12 dias, na reavaliação clínica, observou-se regressão total da lesão e pele com aspecto e coloração normal (Figura 1b).

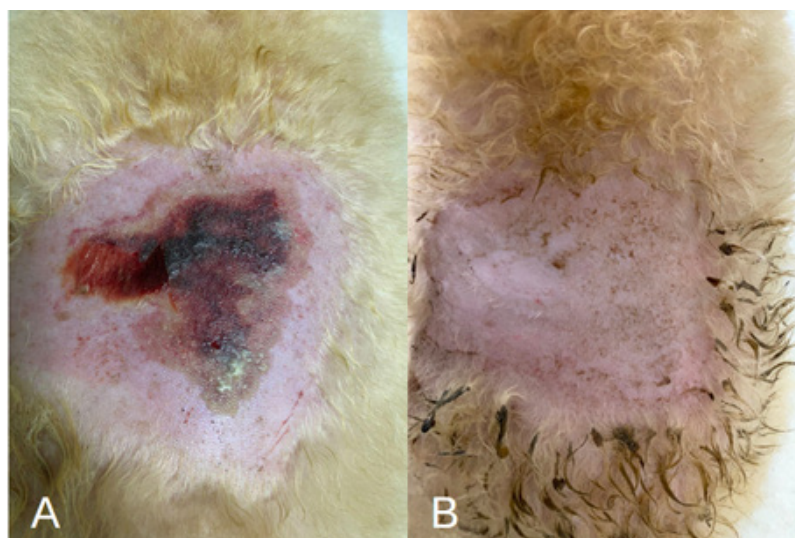


FIGURA 1. a) Lesão observada na primeira consulta. **b)** Retorno para avaliação após 12 dias do início do tratamento.

DISCUSSÃO

O quadro clínico do presente estudo foi compatível com acidente por aranhas do gênero *loxosceles* spp. e o tratamento mostrou-se eficaz para a redução da lesão dermonecrotica, tendo como diferencial a utilização do meloxicam (Meloxinew®

0,5mg/Kg), anti-inflamatório não esterooidal inibidor preferencial da COX-2, indicado para o tratamento de afecções musculoesqueléticas.⁹ Após 12 dias de tratamento, o animal apresentou uma melhora satisfatória.

O quadro clínico cutâneo do loxoscelismo é caracterizado por lesões com presença de uma pápula branca, sem sensibilidade dolorosa, contornada por uma área avermelhada, dolorosa, de rápida progressão e formação de uma placa eritematosa, com área de delimitação irregular, caracterizada com aparência de “olho de boi”.^{1,10} Uma das principais características é o aspecto marmorizado, com sufusões hemorrágicas, o qual é delimitado pela formação de uma crosta necrótica seca e consequente formação de úlcera de bordas elevadas.^{10,11} Os principais sinais clínicos observados incluem lesão inflamatória no local da picada, com presença de edema, dor intensa, apatia, hipertermia, desidratação, episódios eméticos e crise convulsiva.^{1,2,12}

Na anamnese foi informado que a paciente costumava ficar embaixo de móveis, o que propicia a picada da aranha-marrom, visto que, as aranhas desse gênero apresentam hábitos noturnos e intradomiciliares abrigando-se em camas, porões, embaixo de móveis e em locais escuros.^{1,2} Corroborando a literatura, o animal apresentou uma lesão

CONCLUSÃO

O presente trabalho evidencia a importância do diagnóstico precoce e de uma abordagem terapêutica rápida e adequada para a regressão do quadro clínico do loxoscelismo. Conclui-se que o protocolo terapêutico adotado, com o uso do Meloxinew®, mostrou-se eficaz no tratamento do caso de loxoscelismo estudado.

Tendo em vista seu potencial necrótico, possibilidade de acometimento sistêmico e desafios para o diagnóstico precoce,

eritematosa de início agudo na região dorsal com presença de edema e área necrótica associada a um abscesso fistulado, além de hiperemia e dor intensa na região. Tanto a lesão, como os sinais clínicos do acidente aracnídeo, observados neste caso, também foram descritos por Bruni⁸, Collacico¹, Crivellentin & Borin-Crivellentin¹³, Duarte², Santos⁶, Hölzlsauer¹².

Ratificando com a escolha do tratamento tópico, diversos autores afirmaram a eficiência do uso da Kollagenase® no tratamento de feridas cutâneas, devido à sua ação estimuladora para o tecido de granulação e, consequente, aceleração do processo de cicatrização de feridas.^{1,6}

A avaliação detalhada, o raciocínio clínico, o diagnóstico precoce e a aplicação da terapêutica adequada foram fatores essenciais para o sucesso do tratamento, visto que, quanto mais rápido o diagnóstico e início do tratamento, menor o tempo de ação do veneno.¹¹

destaca-se a importância de pesquisas na temática e publicação de relatos, como o presente trabalho, para aprimoramento das alternativas terapêuticas. Além disso, faz-se necessário o desenvolvimento de estudos epidemiológicos em medicina preventiva e saúde pública, com o objetivo de conhecer a prevalência dos acidentes aracnídeos, especialmente os decorrentes do gênero *loxosceles* spp., e assim, investir na prevenção de novos acidentes.

REFERÊNCIAS BIBLIOGRÁFICAS

1. COLLACICO K, Chanquetti AM, Ferrari R. Acidente por loxosceles em cão – Relato de caso. *Ensaio e Ciência: Ciências Biológicas, Agrárias e da Saúde*. 2008 Dez; 12(2):179-195.
2. Duarte KO, Ballardin L, Vieira NT, Terra AL. Lesão dermonecrotica em um gato atribuída a envenenamento por *Loxosceles*-Relato de caso. *Ars Veterinaria*. 2018 Agosto; 34(2):83-87.
3. Souza GS, Silva IK, Fernandes JK, Cantarelli J, Monti F, Moresco M. Dermonecrose em região torácica lateral esquerda em um cão: lesões compatíveis com loxoscelismo – Relato de caso. *Revista Eletrônica Biociências, Biotecnologia e Saúde*. 2015 mês; 3(12):122-124.
4. Appel MH. Produção de ferramentas biológicas e estudo de proteínas dermonecroticas recombinantes de aranha marrom *Loxosceles intermedia* [Tese]. Curitiba: Universidade Federal do Paraná; 2006.
5. Aguiar VG, Oliveira ES, Albuquerque PL, Romeu GA, Morais AC. Caracterização de acidentes provocados por Aranha Marrom (*Loxosceles* sp). *Revista de Casos e Consultoria*. 2021 Feb; 12(1):e22513.
6. Santos VR, Santos MR, Santos CV, Portella VG. Use of biomembranes based on barbatimão extract and collagen in wound treatment in a dog with loxoscelism: case report. *Brazilian Journal of Animal and Environmental Research*. 2022 jan./mar; 5(1):696–710.
7. Ramos RF, Girelli, LP, Toledo DW, Ragnini JM, Calcagnotto FN, Silva JB. Acidente loxoscélico. *Revista da AMRIGS*. 2015; 59 (2):134-139.
8. Bruni M de los A, Hernandez D, Ruiz C, Marega N. Lesión dermo-hemorrágica en un canino compatible con loxoscelismo. Relato de un caso. *Ciência Veterinária*. 2022 Jan; 24 (1):91-101.
9. Spinoza HS, Gorniak SL, Bernardi MM. *Farmacologia aplicada à Medicina Veterinária*. 4ª ed. Rio de Janeiro: Guanabara Koogan; 2006.
10. Cardoso JL, França FO, Wen FH, Málaque CM, Haddad Jr V. *Venomous animals in brazil: biology, clinic and therapeutics of envenomations*. *Revista do Instituto de Medicina Tropical de São Paulo*. 2003; 45 (6):160-446.
11. Frezza RM. Atendimento fisioterapêutico após cirurgia reparadora de lesões por aranha marrom: relato de caso. *Revista Brasileira em Promoção da Saúde*. 2007; 20 (2):133-140.
12. Hölzlsauer GM, Abreu HF, Pereira DA, Holzlsauer AC. Uso de acupuntura, moxabustão, açúcar e rifamicina em ferida aberta de cão: Relato de caso. *PUBVET*. 2021 Set; 15 (09):1-6.
13. Crivellenti LZ, Borin-Crivellenti S. *Casos de rotina em medicina veterinária de pequenos animais*. 2ª ed. São Paulo: Editora Medvet; 2015.