

## ANATOMIA E MORFOMETRIA CRANIANA DO PAROARIA DOMINICANA (LINNEAUS, 1758)

## ANATOMY AND CRANIAL MORPHOMETRY OF PAROARIA DOMINICANA (LINNEAUS, 1758)

Rafaela Dantas Teixeira<sup>I\*</sup>, Raisla de Lima Santos<sup>II</sup>, Caio Ian Delfino Oliveira<sup>III</sup>, Thaís de Oliveira Alves<sup>IV</sup>, Artur da Nóbrega Carreiro<sup>V</sup>

**Resumo.** O *Paroaria dominicana* (Linnaeus, 1758) é uma espécie cujo habitat predomina em território nacional, ocorrendo principalmente nas regiões Nordeste, Sudeste, Norte e em parte do Centro-Oeste. Popularmente conhecida como galo-de-campina, essa espécie pertence ao reino Animalia, à classe Aves, à ordem Passeriformes e à família Thraupidae. O gênero *Paroaria* é caracterizado como monofilético, o que demonstra que todas as espécies do gênero compartilham um ancestral comum. Compreender as particularidades anatômicas osteológicas dessa espécie pode contribuir para estudos futuros relacionados à sua história evolutiva, às adaptações morfológicas que possibilitaram sua expansão e ao seu nicho ecológico, além de auxiliar em procedimentos médico-veterinários no resgate e na reabilitação de populações dessa espécie. Foram cedidas pelo Centro de Triagem de Animais Silvestres (CETAS), localizado na floresta de restinga Mata do Amém, na cidade de Cabedelo – PB, seis peças anatômicas de exemplares adultos (três machos e três fêmeas) da espécie *Paroaria dominicana* (Linnaeus, 1758). Foi realizada a dissecação do crânio para exposição das estruturas ósseas componentes. Com o auxílio de uma lupa estereomicroscópica, foram descritos os ossos correspondentes ao neurocrânio e ao viscerocrânio da espécie, a fim de contribuir com dados morfológicos e filogenéticos. Os crânios de *Paroaria dominicana* (Linnaeus, 1758) apresentaram ossos leves e frágeis, com particularidades anatômicas associadas à sua dieta. O neurocrânio é formado principalmente pelos ossos frontal, parietal e occipital, destacando-se a presença da proeminência cerebelar e de múltiplos forames na base craniana. Já o esplanocrânio apresenta órbitas amplas, um osso quadrado bem desenvolvido, que articula o bico e a mandíbula, além de uma região palatina delgada e um bico robusto com narinas elípticas. Em síntese, este estudo traz uma contribuição significativa para a compreensão da morfologia craniana de *Paroaria dominicana* (Linnaeus, 1758), destacando sua estrutura complexa e suas adaptações anatômicas.

**Palavras-chave:** Morfologia; Osteologia; Passeriformes.

**Abstract.** *Paroaria dominicana* (Linnaeus, 1758) is a species whose habitat predominates within national territory, occurring across the Northeast, Southeast, North, and part of the Central-West regions of Brazil. This species, commonly known as the “galo-de-campina” (red-cowled cardinal), belongs to the kingdom Animalia, class Aves, order *Passeriformes*, and family *Thraupidae*. The genus *Paroaria* is characterized as monophyletic, indicating that all species within the genus share a common ancestor. Understanding the osteological and anatomical particularities of this species may contribute to future studies involving its biological history, the morphological adaptations that supported its expansion, its ecological niche, as well as assist in veterinary medical procedures for the rescue and rehabilitation of its populations. Six anatomical specimens of adult individuals (three males and three females) of *Paroaria dominicana* (Linnaeus, 1758) were provided by the Wildlife Screening Center (CETAS), located in the Mata do Amém restinga forest in the city of Cabedelo, Paraíba, Brazil. The skulls were dissected to expose their bony structures, using a stereomicroscope for detailed observation. The bones corresponding to the neurocranium and viscerocranium of the species were described to contribute to its morphological and phylogenetic data. The skulls of *Paroaria dominicana* (Linnaeus, 1758) presented light and fragile bones, with anatomical particularities associated with their diet. The neurocranium is mainly composed of the frontal, parietal, and occipital bones, with notable features including the cerebellar prominence and multiple foramina at the cranial base. The splanchnocranium, in turn, exhibits large orbits, a well-developed quadrate bone that articulates the beak and mandible, a slender palatine region, and a robust beak with elliptical nostrils. In summary, this study provides a significant contribution to the understanding of the cranial morphology of *Paroaria dominicana* (Linnaeus, 1758), emphasizing its complex structure and anatomical adaptations.

**Keywords:** Morphology; Osteology; Passerines.

<sup>I</sup>Discente de Medicina Veterinária, Faculdade Nova Esperança, Centro de Experimentação Nova Esperança CEP 58067-698, João Pessoa, Paraíba, Brasil. Lattes: <http://lattes.cnpq.br/6726170762580966>  
ORCID: <https://orcid.org/0009-0001-8685-7288>.

<sup>II</sup>Discente de Medicina Veterinária, Faculdade Nova Esperança, Centro de Experimentação Nova Esperança, CEP 58067-698, João Pessoa, Paraíba, Brasil. Lattes: <http://lattes.cnpq.br/2749477712996789>  
ORCID: <https://orcid.org/0009-0009-2370-5103>.

<sup>III</sup>Discente Medicina Veterinária, iancaio1702@gmail.com, Faculdade Nova Esperança, Centro de Experimentação Nova Esperança, CEP 58067-698, João Pessoa, Paraíba, Brasil. Lattes: <http://lattes.cnpq.br/2749477712996789>  
ORCID: <https://orcid.org/0009-0001-3534-3105>.

<sup>IV</sup>Médica Veterinária, thaisoa7@gmail.com, Faculdade Nova Esperança, Centro de Experimentação Nova Esperança, CEP 58067-698, João Pessoa, Paraíba, Brasil. Lattes: <http://lattes.cnpq.br/8886910961808622>  
ORCID: <https://orcid.org/0009-0002-2110-4522>.

<sup>V</sup>Médico Veterinário, Mestre e Doutor em Ciência e Saúde, carreiormorph@gmail.com, Faculdade Nova Esperança, Departamento de Medicina Veterinária, CEP 58067-698, João Pessoa, Paraíba, Brasil. Lattes: <http://lattes.cnpq.br/7750885373832284>  
ORCID: <https://orcid.org/0000-0002-2131-7432>.

## Introdução

O gênero *Paroaria* está classificado dentro da ordem Passeriforme, subordem oscines, família Fringillidae, subfamília Emberizinae<sup>1</sup>. No entanto, análises filogenéticas utilizando sequências de genes do DNA mitocondrial (DNAMt) sugerem que o gênero *Paroaria* pertence ao gênero *Thraupini*<sup>2</sup>. A família *Thraupidae* (Passeriformes, Passeri) apresenta 408 espécies, distribuídas em 105 gêneros<sup>3</sup>. Entre os gêneros, destaca-se o *Paroaria*, dividido em três subespécies: *P. dominicana* (galo-da-campina), *P. coronata* (cardeal-do-sul) e *P. gularis* (cardeal-da-amazônia). Esta última possui três subespécies, fundamentadas em características morfológicas e ecológicas<sup>4</sup>.

O *Paroaria dominicana* (Linnaeus, 1758) ocorre amplamente no território brasileiro, sendo encontrado principalmente nas regiões Nordeste, Sudeste, Norte e em parte do Centro-Oeste, além de ocorrer também na Argentina e na Bolívia. Devido à sua presença significativa na região Nordeste, especialmente no estado da Paraíba, estudos sobre a anatomia e a morfometria dessa espécie tornam-se relevantes. Além disso, observa-se um interesse crescente pelo estudo das aves, tanto no contexto da produção animal quanto como modelos biológicos em pesquisas científicas.

Embora classificada pelo Sistema de Informação sobre a Biodiversidade Brasileira (SiBBr) como uma espécie de “pouco preocupante”, *Paroaria dominicana* ainda requer atenção, principalmente em razão do tráfico de animais silvestres e dos impactos ambientais que afetam seu habitat.

Diante disso, o presente estudo tem como objetivo descrever a morfologia craniana de machos e fêmeas adultos de *Paroaria dominicana*, contribuindo com dados morfológicos que possam subsidiar futuras pesquisas anatômicas.

## Materiais e métodos

### Caracterização do estudo e obtenção das amostras

O presente estudo caracteriza-se como uma pesquisa de morfologia, de caráter analítico e exploratório, sobre a anatomia e a morfometria craniana de seis cadáveres de *Paroaria dominicana* (Linnaeus, 1758). Para a realização do estudo, foram doadas pelo Centro de Triagem de Animais Silvestres da Paraíba (CETAS-PB) seis peças anatômicas de *Paroaria dominicana* (Linnaeus, 1758), sendo três machos e três fêmeas.

### Dissecação e preparo das amostras

Para a dissecação e o preparo das amostras, foram realizadas algumas etapas. A primeira consistiu na maceração controlada dos crânios, com rebatimento da pele, fâscias e musculatura, utilizando instrumental de dissecação. Em seguida, os crânios foram submetidos à limpeza pela ação de insetos, com a finalidade de preservar as junções ósseas. Após a remoção do material orgânico, as peças passaram por um processo de clareamento com peróxido de hidrogênio a 3%, realizado de acordo com metodologia previamente descrita<sup>5</sup>.

#### Processo de descrição das amostras

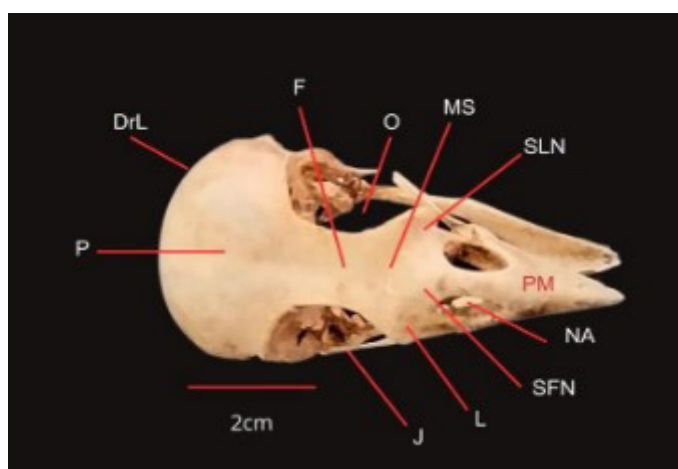
Para a descrição das amostras, foi utilizada uma lupa estereomicroscópio (marca Zeiss®, modelo Discovery V8), por meio do qual foram identificados os ossos componentes do viscerocrânio e do neurocrânio que puderam ser delimitados. Foram realizadas fotografias com base nos planos e eixos anatômicos. A nomenclatura das estruturas ósseas das amostras e suas distinções foi estabelecida de acordo com o Comitê Internacional de Nomenclatura Anatômica Aviária<sup>6</sup>.

## RESULTADOS

Os crânios da *Paroaria dominicana* (Linnaeus, 1758) que foram dissecados, apresentaram estruturas frágeis, com ossos leves. Foram encontradas algumas particularidades diferentes das demais espécies, com alguns aspectos relacionados a sua dieta.

### Neurocrânio

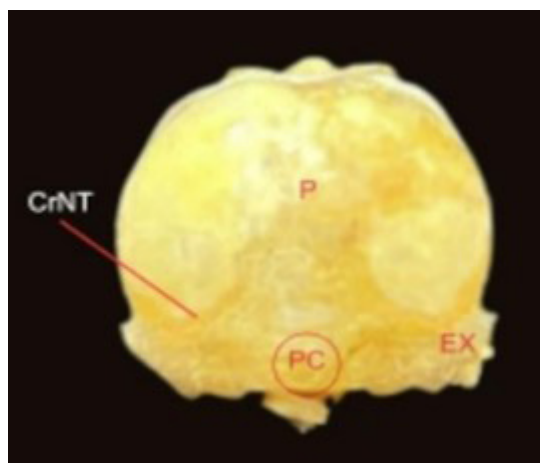
O encéfalo era circundado pelo neurocrânio, composto pelos ossos frontal (F), occipital (O) e parietal (P), além do osso esfenóide. O osso frontal é de extrema importância para a formação da porção anterior da caixa craniana (Figura 1), estando caudalmente conectado à zona flexória craniofacial. Na região lateral, apresenta conexão com o osso lacrimal (L) e, na região ventral, ocorre fusão com o septo interorbital (SI) (Figura 4). A identificação de pontos exatos de contato entre esses ossos torna-se difícil, especialmente na transição entre o frontal e o parietal, devido à junção óssea. O osso frontal é quase plano, apresentando uma leve sutura na região mediana (MS), próxima às órbitas (O). Esses ossos compõem a porção dorsal das órbitas e a região posterior da estrutura craniana.



**FIGURA 1:** Vista rostral do crânio. F = frontal; L = lacrimal; J = barra jugal; NA = narina; PM = pré-maxilar; DrL = depressão lateral; MS = sutura medial do frontal; O = órbita; P = parietal; SLN = sutura lacrimonasal; SFN = sutura frontonasal.

A caixa craniana é composta pelas regiões parietal e occipital, que formam a porção dorsocaudal do crânio. Essas áreas localizam-se nas regiões posterior e superior da cabeça. A crista transversal é uma estrutura óssea que delimita a porção caudal, ou seja, a região posterior da cavidade craniana, podendo apresentar-se de forma breve e pouco expressiva. Observa-se também contato entre os ossos parietal e occipital (Figura 4). O osso esquamosal é encontrado de forma sutil, o que torna sua identificação mais difícil.

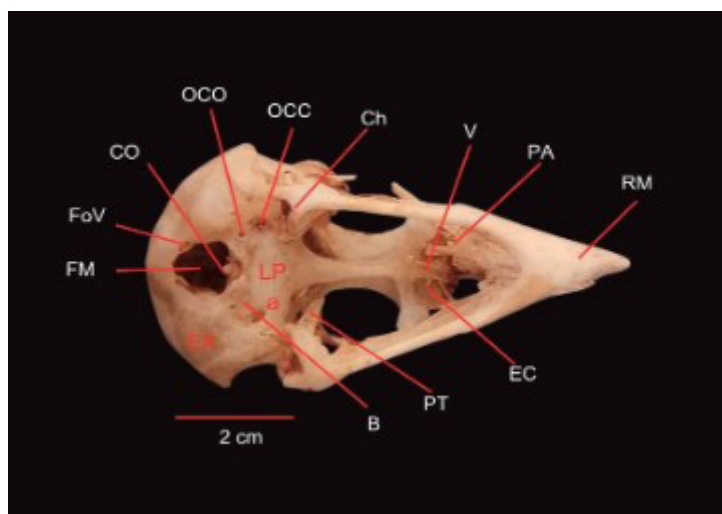
Além disso, há uma estrutura de relevo conhecida como proeminência cerebelar (PC) A estrutura está localizada no centro da região oceânica e pode ser identificada na figura 2. A proeminência cerebelar estabelece uma ligação com a



**FIGURA 2:** Vista caudal do crânio. CrNT = crista nucal transversa; P = parietal; EX = exoccipital; PC = proeminência cerebelar.

região parietal na parte superior, enquanto o forame magno está logo abaixo. A região oceânica apresenta características sutis, como pequenas depressões ou depressões leves, o que a torna relativamente uniforme. Não existe osso supraorbital nesta região.

O exoccipital (EX) está localizado na lateral da proeminência cerebelar e apresenta uma depressão leve. O forame magno, que é aproximadamente um círculo, está situado na região ventral do crânio (figura 3). O côndilo occipital está na região rostral do forame. A fossa subcondicional (FSC) pode ser notada de forma lateral ao longo do côndilo occipital. No osso basilar, foram observados diversos forames e canais, como o forame do nervo vago (FoV), o canal carotídeo (OCC), o canal ocular (OCO) e o canal do nervo hipoglosso (CH). Após o osso basilar, é possível visualizar a lâmina paraesfenoidal (LPa), que apresenta formato semitriangular e é responsável por grande parte da base da caixa craniana.



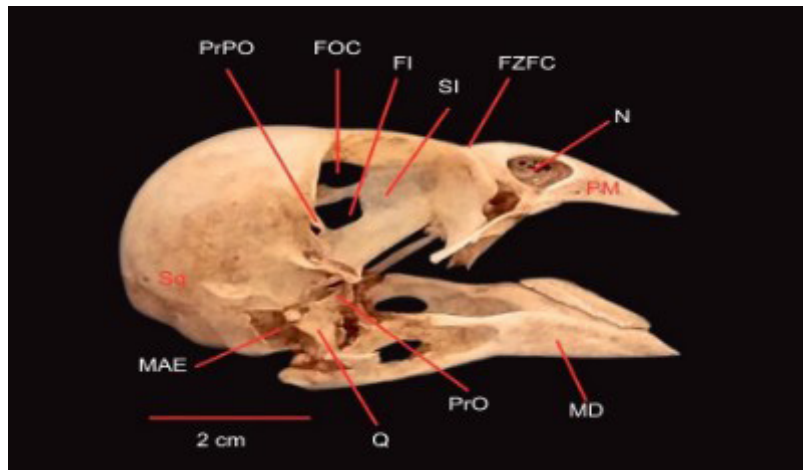
**FIGURA 3.** Vista ventral do crânio. B = basioccipital; LPa = lâmina paraesfenoidal; PT = pterigoide; FM = forame magno; FvO = forame nervo magno; CO = côndilo occipital; EX = exoccipital; RM = rostro maxilar; PA = palatino; Ch = canal do nervo hipoglosso; OCC= óstio do canal carotídeo; OCO = óstio do canal oftálmico; EC = ectemoide; V = vômer.

### Esplancnocrânio

A região orbital (O) (figura 1) possui um formato circular, com altura e largura semelhantes. Essa região ocupa uma área significativa do crânio e está localizada nas laterais. No septo interorbital, se observa a presença de dois forames caudais. Um deles é o forame óptico (FO), que é amplo e é onde passa o nervo óptico. Além disso, nessa região, há uma abertura bem pronunciada que conecta o septo interorbital à região do encéfalo, conhecida como forame orbitocranial (FOC). O segundo forame é o frontículo interorbital (FI), que é mais desenvolvido no septo interorbital em comparação ao forame óptico.

Na porção lateral mais caudal das órbitas, é possível observar o processo pós-orbital (PrPO) fusionado ao osso parietal. O septo interorbital localiza-se próximo a esse processo e, em vista dorsal, é pouco evidente. O processo pós-orbital afila-se em direção à sua extremidade ventral, aproximando-se da barra jugal, a qual é reta e se conecta, na porção rostral, ao pré-maxilar (PM) e, na porção caudal, ao osso quadrado, desempenhando importante função na movimentação do bico.

O osso lacrimal está localizado na porção rostrolateral do crânio, próximo à órbita, e articula-se com o osso nasal (N) por meio da sutura lacrimonasal (SLN), que se apresenta bem evidente, conforme observado na Figura 2. Há também contato com a fissura da zona flexória craniofacial, a qual não está muito aparente.



**FIGURA 4.** Vista lateral do crânio. Legendas: Sq = esquamosal; FI = frontículo interorbital; FOC = forame orbitocranial; PrPO = processo pós-orbital; SI = septo interorbital; FZFC = fissura zona flexória craniofacialis; N = nasais; PM = pré-maxilar; MAE = meato acústico externo; MD = mandíbula; Q = osso quadrado; PrO = processo pós-orbital.

O osso quadrangular situa-se intercalado entre a mandíbula e o crânio, caracterizando-se por um corpo de morfologia quadrangular que constitui a porção central, abrigando os processos orbitais (PrO) na faceta medial e os processos óticos do quadrado (PrOQ) na vertente dorsal. O processo orbital do quadrado distingue-se por sua projeção em direção à cavidade orbital, evidenciando um desenvolvimento acentuado e posicionamento mais interno. Em contrapartida, o processo ótico do quadrado apresenta desenvolvimento menos proeminente em comparação ao orbital, distribuindo-se em dois sítios distintos, denominados capítulos esquamosal e ótico.

No processo mandibular, identifica-se unicamente um côndilo. A área em interface com a barra jugal é designada cotila quadrado-jugal. Ademais, existe uma zona de articulação com o osso pterigoide, denominada processo do quadrado (PrQPT). Esta articulação localiza-se aproximadamente na metade do rostro para esfenóide, culminando em um espaço notavelmente marcado entre o pterigoide e o osso palatino (PA) em sua extensão mais caudal.

A região palatina é composta pelos ossos palatino, vômer (V) e pterigoide. Todavia, essas estruturas não se apresentam particularmente salientes, em virtude dos amplos espaços existentes na região ventral do crânio. Adicionalmente, tais ossos mantêm contato com o rostro do paraesfenóide. O osso vômer configura-se como uma lâmina delgada, posicionada imediatamente após a fossa ventral, situada entre os ossos palatinos.

A porção superior da maxila é constituída pelos ossos nasais, maxilares e pré-maxilares, delineando uma configuração triangular com bordas laterais aguçadas. O bico, de natureza robusta, exhibe uma suave curvatura em sua extremidade. As narinas, de formato elíptico, apresentam abertura ovalada.

Na mandíbula, evidencia-se uma sutura entre os ossos suprangulars e os dentários, indicativa da separação destes ossos na região mandibular. O suprangular, localizado superiormente ao osso dental, desempenha um papel crucial na arquitetura mandibular da espécie. Observa-se o processo coronóide 1 (PrC1) na faceta lateral.

A cotila lateral (CL) manifesta-se de forma proeminente, assim como o processo articular da mandíbula, que se mostra mais desenvolvido em comparação ao processo medial mandibular. A estatura da mandíbula é diminuída relativamente à altura total do crânio, e a região intermediária da mandíbula exhibe uma conformação lateralmente achatada, o que denota uma densidade reduzida ou menor evidência em comparação a outras áreas do crânio.

## Discussão

A análise morfológica e morfométrica dos crânios da *Paroaria dominicana*, evidenciou características notáveis que podem estar relacionadas à sua dieta e comportamento alimentar. A delicadeza estrutural e leveza dos ossos cranianos são indicativos de adaptações específicas dessa espécie, que merecem uma investigação mais aprofundada<sup>3</sup>.

No que se refere ao neurocrânio, observou-se a complexidade das suturas entre os ossos, notoriamente na transição entre o frontal e o parietal. A presença da crista nugal transversa e da proeminência cerebelar na região occipital são características únicas que podem desempenhar um papel importante em processos neuromotores ou na proteção do encéfalo<sup>7</sup>.

No contexto do esplanocrânio, as órbitas foram identificadas como estruturas circulares, ocupando uma área significativa do crânio. A presença de forames como o óptico e o orbitocranial indica a importância da visão nessa espécie. A fusão do processo pós-orbital com o osso parietal pode estar relacionada à resistência necessária para o manuseio de alimentos ou outras atividades relacionadas à sua dieta<sup>8</sup>.

O osso quadrado, juntamente com sua relação intrínseca com a barra jugal e o processo mandibular, exibe modificações anatômicas específicas que possivelmente se relacionam com o padrão alimentar característico da *Paroaria dominicana*. A robustez do bico, sua distinta curvatura na extremidade e a configuração triangular da maxila sugerem requisitos dietéticos que demandam vigor e destreza no manuseio de alimentos, denotando, assim, uma dieta rigorosa na qual a força e a precisão desempenham um papel de suma importância<sup>5</sup>.

A análise do palato revelou estruturas pouco proeminentes, possivelmente devido a espaços grandes na região ventral do crânio. Isso pode estar relacionado a uma necessidade de espaço para acomodar alimentos ou a uma adaptação para facilitar a manipulação de alimentos<sup>9</sup>.

A sutura entre os ossos suprangular e dental na mandíbula sugere uma divisão funcional dessas estruturas, o que pode estar relacionado a um processo de mastigação específico ou à manipulação de alimentos<sup>9</sup>.

Em resumo, os resultados da análise craniana da *Paroaria dominicana* apontam para adaptações morfológicas que podem estar relacionadas à sua dieta e comportamento alimentar. Essas adaptações são indicativas de uma espécie altamente especializada e adaptada ao seu ambiente, e podem servir como base para estudos futuros sobre sua ecologia e biologia<sup>10</sup>.

## Conclusão

As adaptações morfológicas identificadas, como a robustez do bico, a forma das órbitas e as suturas complexas entre os ossos, sugerem que essa espécie desenvolveu características cranianas específicas para atender às exigências de sua dieta e comportamento alimentar. Em resumo, este estudo oferece uma contribuição substancial para o conhecimento da anatomia craniana da *Paroaria dominicana* (Linnaeus, 1758), enfatizando sua complexidade e adaptações morfológicas. Espera-se que essas informações sirvam como base para futuras pesquisas sobre essa espécie e auxiliem na compreensão de sua biologia, comportamento e saúde, além de respaldar decisões clínicas relacionadas a procedimentos cirúrgicos e de manejo.

## Referências

1. Sibley CG, Monroe BL Jr. Distribution and taxonomy of birds of the world. New Haven: Yale University Press; 1990.
2. Nodari F. Filogenia do género *Paroaria* (Aves: Passeriformes: Oscines) e filogeografia de *Paroaria dominicana* (Linnaeus, 1758) [tese]. São Paulo: Universidade de São Paulo; 2008.
3. Da Costa Lima M, Donatelli RJ, Höfling E. Anatomia e morfometria cranianas de *Coryphospingus pileatus* (Wied, 1821) (Passeriformes: Thraupidae). Bol Mus Para Emílio Goeldi Cienc Nat. 2019;14(2):245–53.

4. Sick H. Ornitologia brasileira. 3ª ed. Rio de Janeiro: Nova Fronteira; 2001.
5. Ladeira LMCEB, Höfling E. Osteologia craniana de Bucconidae. Bol Mus Para Emílio Goeldi Cienc Nat. 2007;2(1):117–53.
6. Committee on Avian Anatomical Nomenclature. Nomina anatomica avium. 2nd ed. Cambridge, MA: Nuttall Ornithological Club; 1993.
7. Feduccia A. Osteologia das aves. In: Getty R, editor. Anatomia dos animais domésticos. Rio de Janeiro: Interamericana; 1986.
8. Arent LR. Anatomia e fisiologia das aves. In: Colville T, Bassert JM, editores. Anatomia e fisiologia clínica para medicina veterinária. Rio de Janeiro: Elsevier Saunders; 2010. p.414–54.
9. Donatell RJ, Marceliano MLV. Osteologia e miologia cranianas de Megaxenops parnaguae (Furnariidae: Philydorinae). 2007.
10. Dyce KM, Sack WO, Wensing CJG. Tratado de anatomia veterinária. Rio de Janeiro: Elsevier Saunders; 2010.